

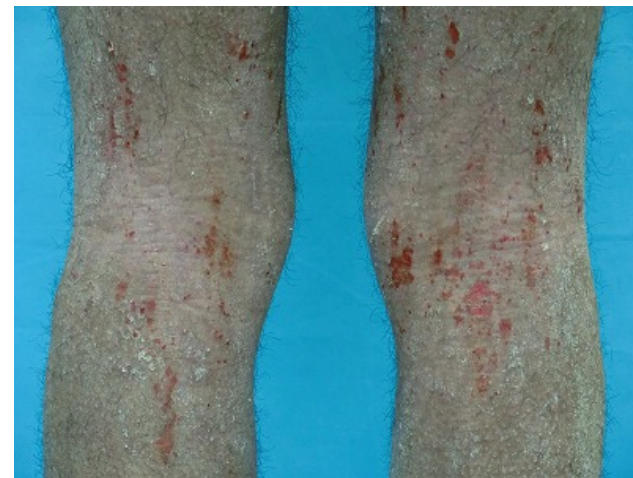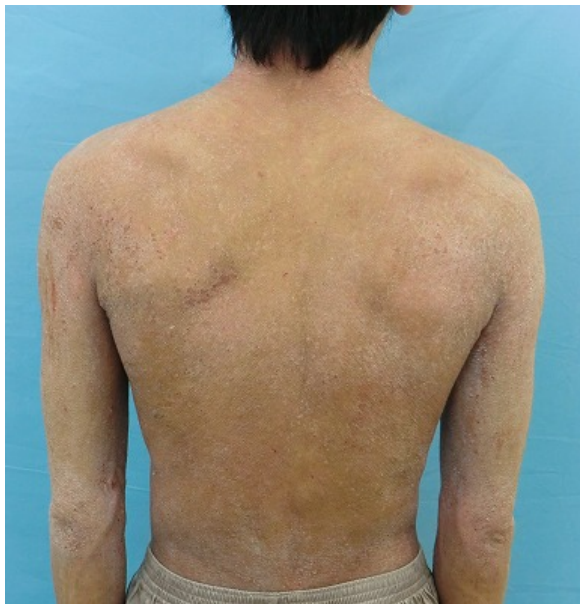
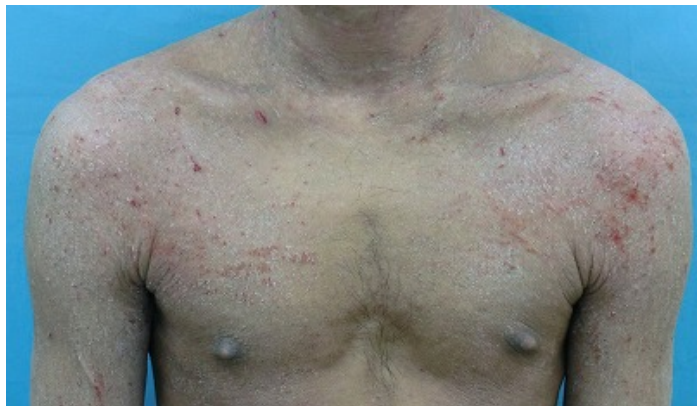重症アトピー1ヶ月入院で劇的に改善

29歳 男性 入院期間 2014/3/3～2014/4/3

生後すぐにアトピー性皮膚炎が生じステロイド外用治療を行っていた。学童期には四肢屈曲部に生じる程度だったが 中学以降は四肢屈曲部、頸部に強く生じ毎日ステロイド塗布、高校では顔にも生じるようになった。体部にはマイザー 顔にはプロトピック使用したが専門学校進学後は一層悪化し全身に拡大。一般治療に限界を感じ2011年脱ステロイドを行った。健康食品 漢方治療を試みるが効果は乏しく炎症は全身性に生じ慢性の掻痒が持続していた。2014/3/3 当院入院。1ヶ月の入院治療を行ったが効果は劇的であった。

	基準値範囲	2014/3/3	2014/3/20	2014/4/1
TARC	450 以下	6845	*	1594 ↓
LDH	120～245	416	333 ↓	319 ↓
IgE	170 以下	9836	*	9305
好酸球	7%以下	34.0	37.0	16.0 ↓
POEM (自覚症)	最重症 20～28	27	22	8 ↓

2014/3/3



2014/4/3

