

11 歳 男児 痒疹を交えた重症タイプの小児アトピー性皮膚炎 強い痒みを乗り越えて改善

生後1ヶ月頃から乳児湿疹が生じ、4歳まで、頬・頭部を中心にステロイド外用を連日塗布。

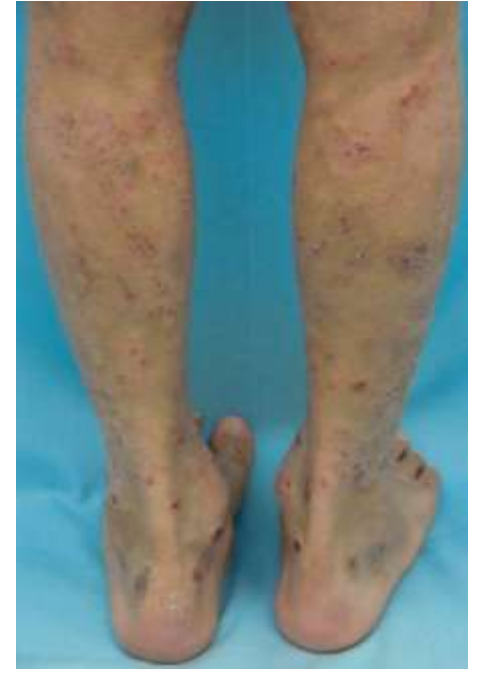
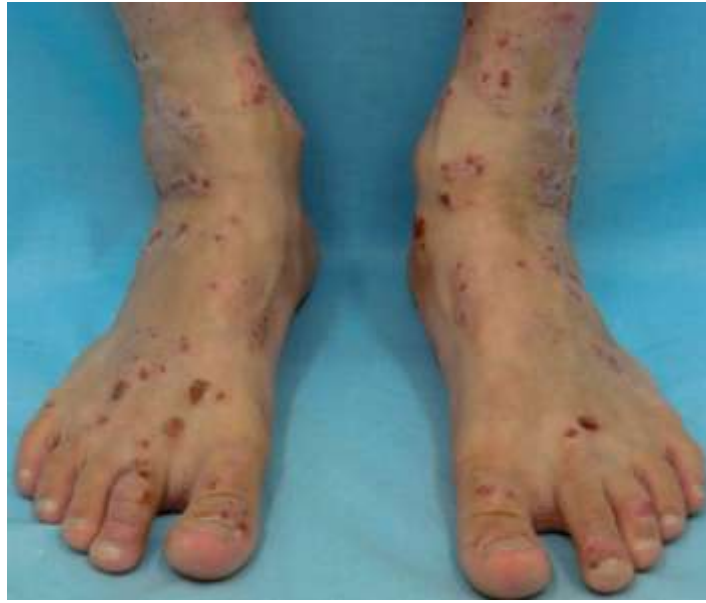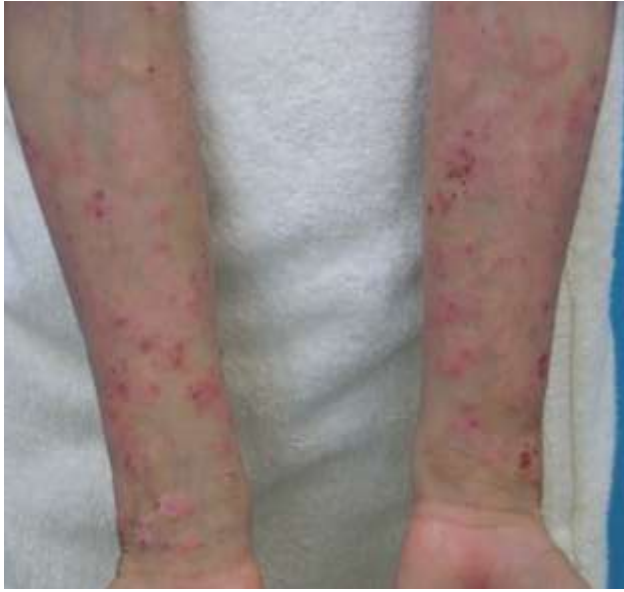8歳頃には皮膚症状が落ち着く時期もあり、ステロイドを休薬できる時もあったが、9歳になるとアトピー性皮膚炎悪化し、ステロイドを増強しても痒疹が四肢に生じるようになった。

弱いステロイドを使用した代替医療を受け、一旦痒疹は改善したが効果は次第に減弱。全身の湿疹と皮膚乾燥は次第に拡大し、痒疹も再発。強力タイプのステロイドも併用したが、痒疹はコントロールできず落屑・滲出液など体力の消耗もあり体の生育は抑制され 貧血にもなった。

ホームページで当院を知り入院し、痒みに耐えながら根気強く入浴を続けた。TARC 低下し痒疹も消失し退院。自宅でバチルス入浴ケア(BSC)を継続する事になった。

	基準値	2015/9/5	2015/10/5	2015/11/2
TARC	450 以下	6280	2199 ↓	1868 ↓
LDH	120～245	454	338	304
IgE	170 以下	17445	10545	12105
好酸球	7%以下	15.6%	15.1%	15%
POEM(自覚症)	最重症者 20～28	14	17	6 ↓

2015/9/4



2015/11/2

