

20代 男性 入院 H27.4.4～H27.7.1

生後からのアトピー性皮膚炎 ステロイドも効果ない重症タイプ 大学の就学も困難になったがバチルス入浴療法で改善

生後3か月で脂漏性湿疹が生じて以降、皮膚科通院し外用ステロイドと共にステロイドシロップ等の内服治療も受けていた。

食物アレルギーもあり、併用療法として食事制限専門病院での指導を受けたが逆に体力低下し悪化。酸性水治療も効果なく、温泉も入って1晩で重症化した事もあった。ステロイド治療を強化しながらどうにか生活していたが、小学校高学年では次第にステロイド治療で効果がなくなり、大学病院受診しても効果は得られなかった。

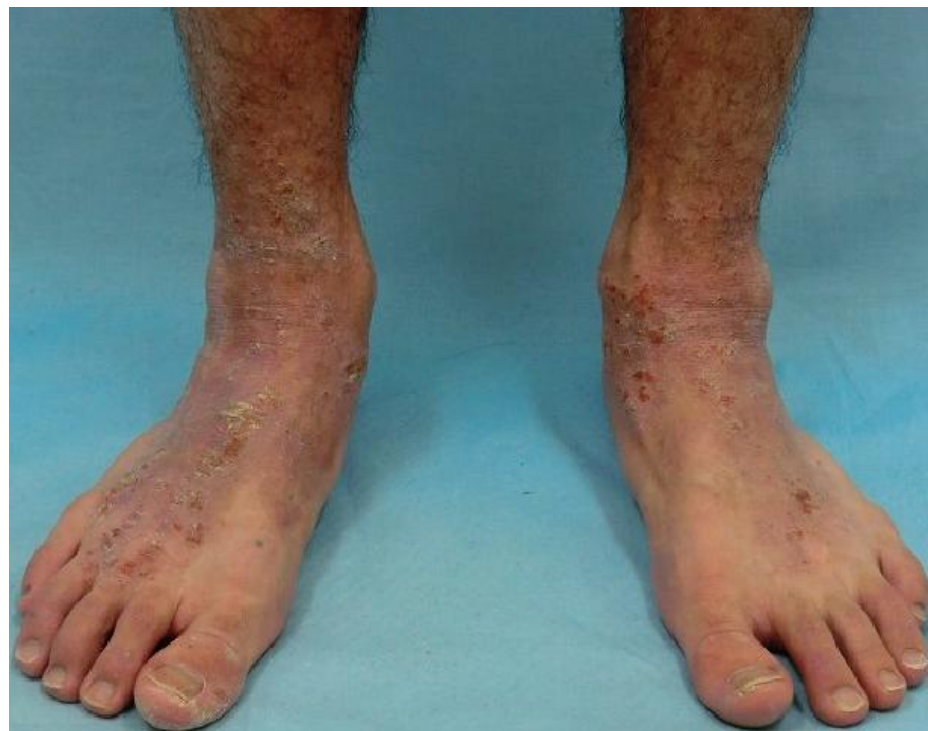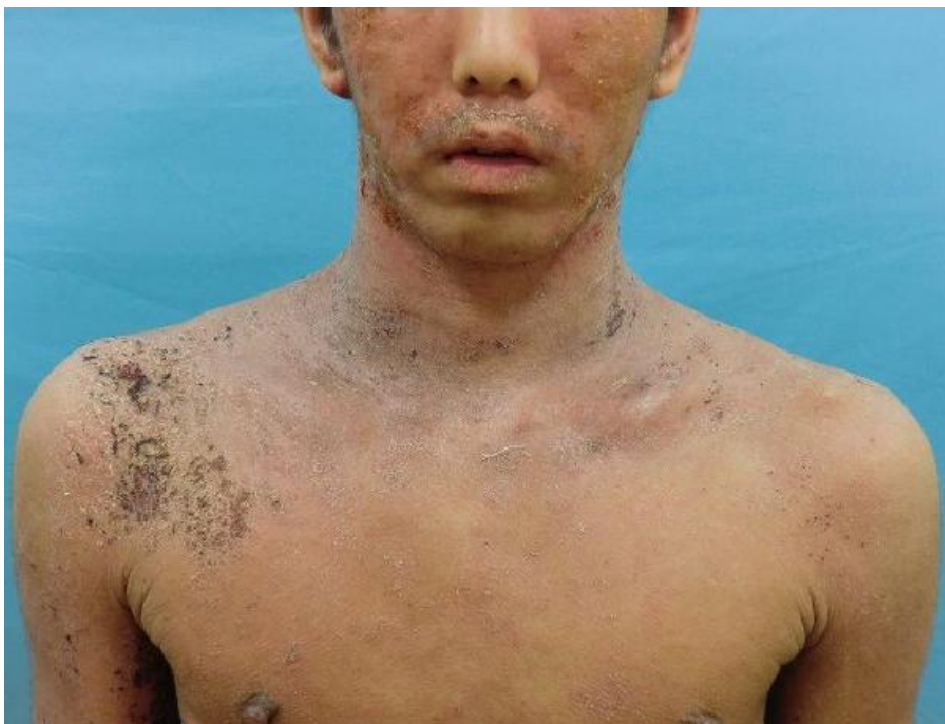中学1年ではステロイド内服でも効果が低下し、ステロイド治療に対して不信感が強くなり、脱ステロイド治療を始めた。3ヶ月リバウンドが生じたが後に改善、その後サプリメントで高校2年まで軽症の皮膚炎で経過。しかし、高校2年でインフルエンザに罹患し、抗ウイルス薬と下熱剤使用したことをきっかけにアトピー性皮膚炎が一気に増悪し、以前のサプリと自然療法で様子を見たが改善なし。

以降、漢方薬局にて漢方治療を開始。初め2か月は改善したがその後悪化し、2年継続の後中止。どうにか大学入学したが、アトピー性皮膚炎が継続したままで就学困難となり実家に戻った。インターネットで当院を知り入院治療を行った。顔・頸部を中心にした浸出液を伴った重度のアトピー性皮膚炎だったが、次第に改善。普通肌になく改善した。バチルス入浴療法を継続している。

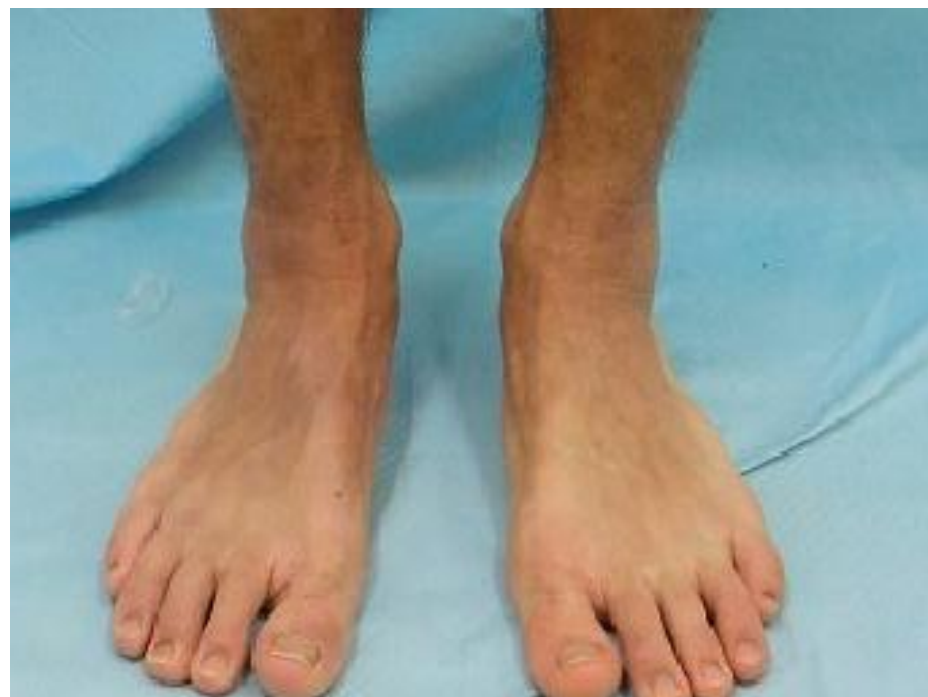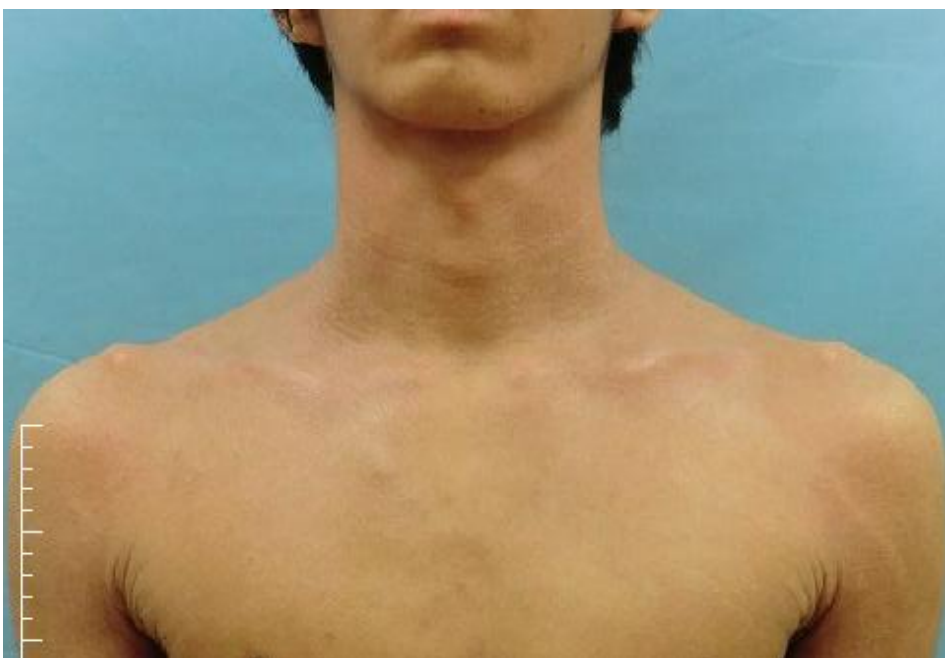剣道をするスポーツ青年だがアトピー性皮膚炎が社会生活のネックになっていた。

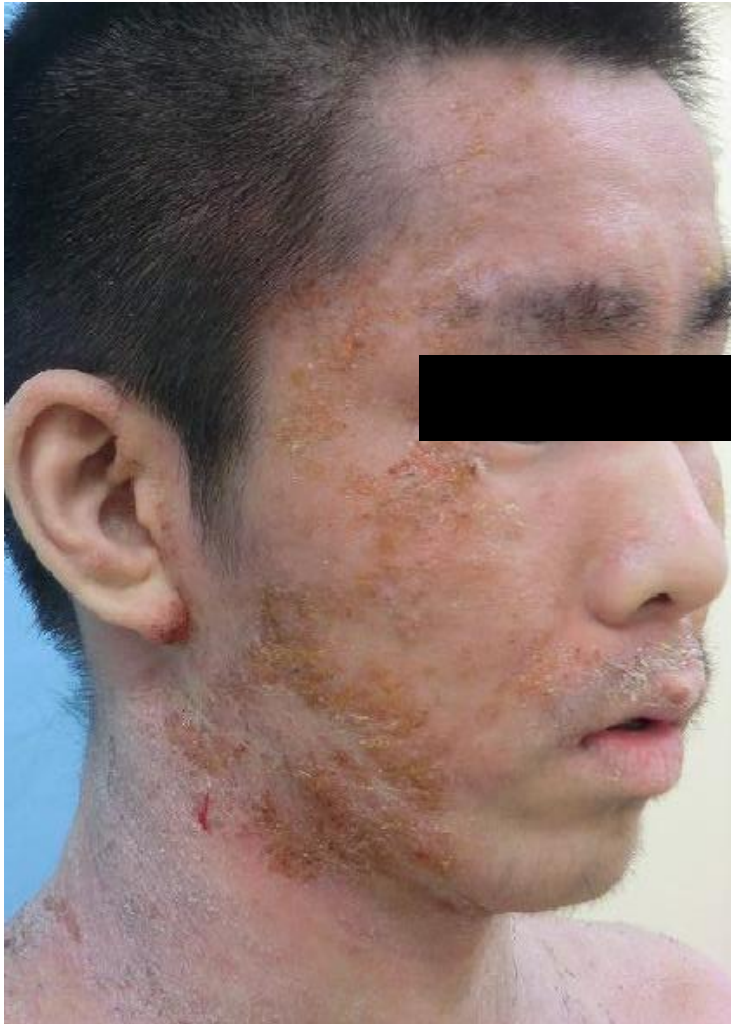	基準値	2015/4/4	2015/5/7	2015/6/4	2015/7/1
TARC	450 以下	7483	2798	1622	1641
LDH	120～245	390	349	283	230
IgE	170 以下	20670	16718	17550	13477
好酸球	7%以下	31%	30%	14.3%	14%
POEM(自覚症)	最重症者 20～28	28	23	8	14

2015.4

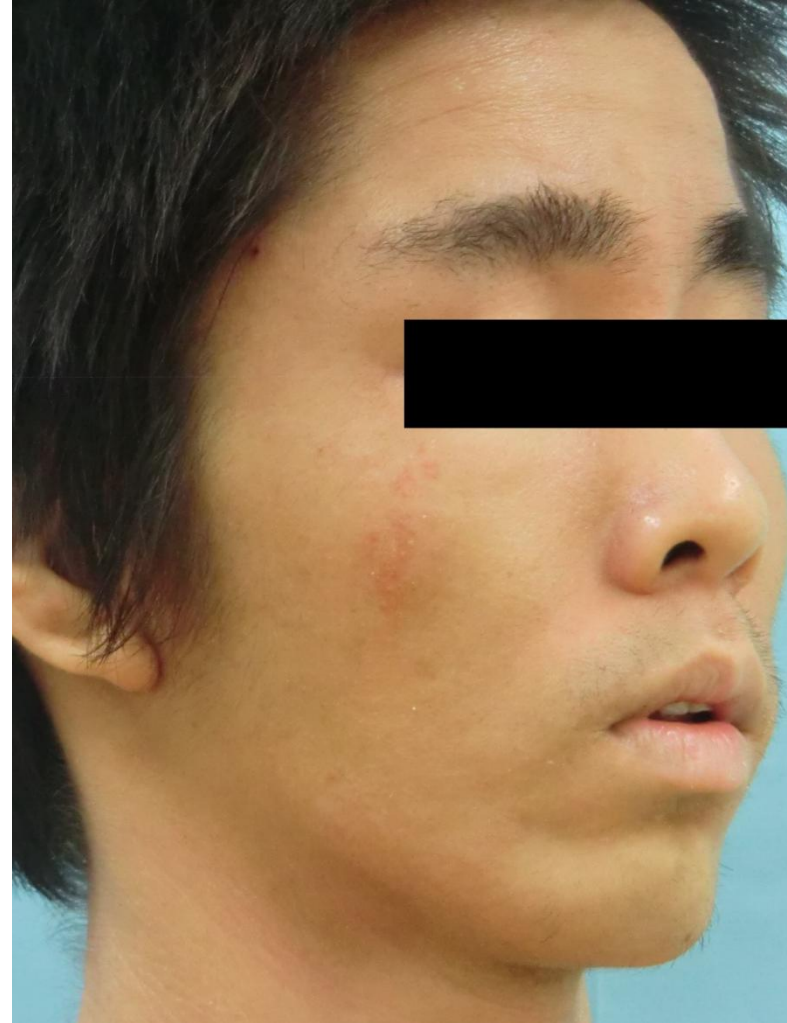

2015.7



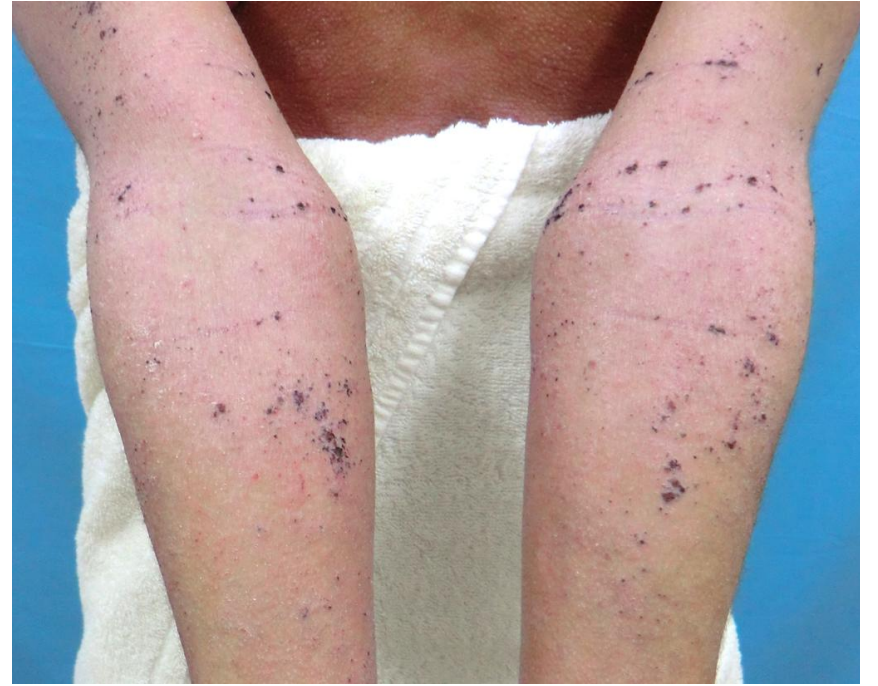
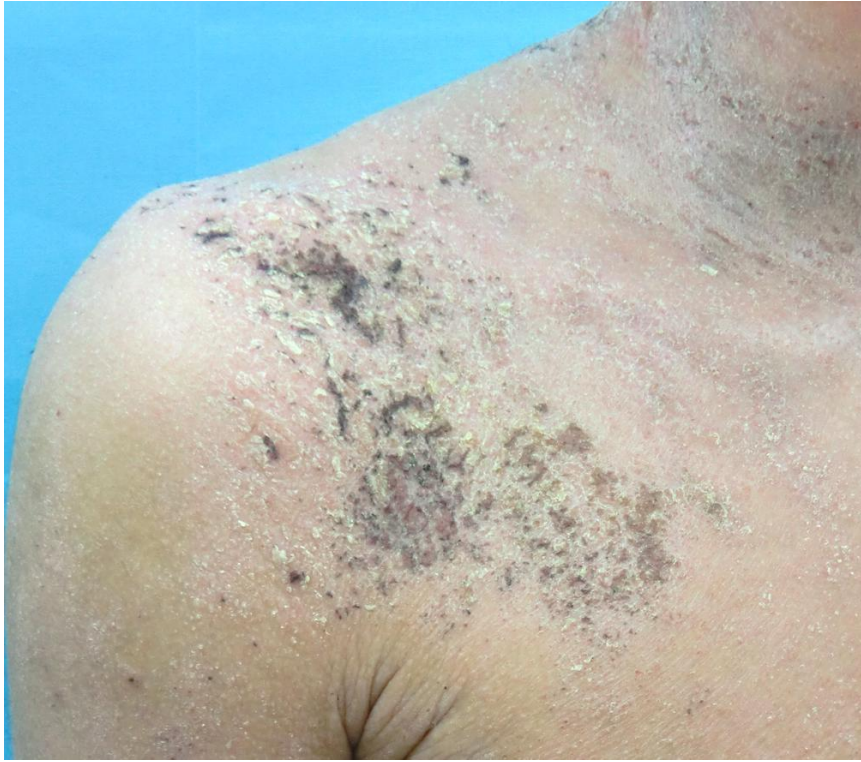

2015.4



2015.7

2015/4



2015/7

