

## 30代 女性 H26.9.29～H27.2.9 入院

免疫抑制剤+最強レベルのステロイド併用でも菌が立たず、現代医療ではコントロールできない最重症のアトピー性皮膚炎を自然療法 **BST** のみで完全にコントロール。

幼児期から四肢屈曲部にアトピー性皮膚炎が生じ、ベトネベート等 (very strong) の塗布により高校までは治まっていた。しかし、徐々にステロイドの効果が低下。30歳からはステロイドの使用や抗アレルギー薬を服用するも改善しなくなり、入院4年前からダイアコート デルモベート (strongest) 使用。3年前からはステロイド内服 (セレスタミン) を併用。2年前には大学病院での入院も行い、最強 (strongest) ステロイド外用の全身塗布で一旦は改善したがすぐに再発。痒みが強く痛みになくなっていった。プロトピックも併用し始めたが効果なく、免疫抑制剤シクロスポリン 50mg 4C/日の内服の併用が始まった。

当院入院前までシクロスポリン 50mg 3C/日 キンダーベートを顔、デルモベート+マイザーを体幹四肢に塗布。それでもコントロールは十分ではなく、全身の痒み・炎症・擦過傷・色素沈着・まだら紅斑・赤みがある状態だった。

現代医療での限界状態になり、インターネットで **HP** を知った当院をすぎるような気持ちで受診。当院では全くステロイドは使わないので激しいリバウンドを覚悟して頂き、入院期間が長期化する可能性を了解して頂いた上で入院。

入院時はまだ薬物の効果があったが、次第に免疫抑制剤やステロイドの効果が切れると、全身の浮腫み・発熱・悪寒・激しい痒みと滲出液が生じるなど、全身に激しいリバウンド皮膚炎が生じた。顔が腫れ上り、ベットから起き上がれない状態になったが、気力を振り絞って短時間でも **BST** を続けた。体中の細胞が薬物の影響から解放されて、悲鳴を上げながら自然状態に戻ろうとして反応した。

10/10 と 12/27 の **POEM** がないのは、アンケートに答えている精神的肉体的余裕がなかったからだ。

入院後3ヶ月間は症状に波があり、悪化と改善を繰り返したが、さすがの全身の強い炎症も3ヶ月が経過した頃から急速に改善。ドラッグフリーで普通肌に変更した。当院の食事でも体重もスリムに変身。現在退院して1年経過。自宅でバチルス入浴療法のみを行っているが、**POEM** は0点に近くほとんど正常皮膚を維持できている。

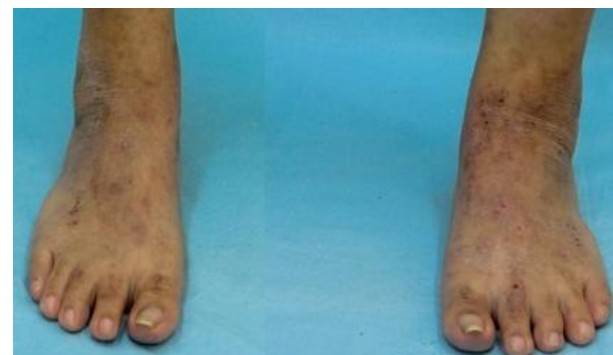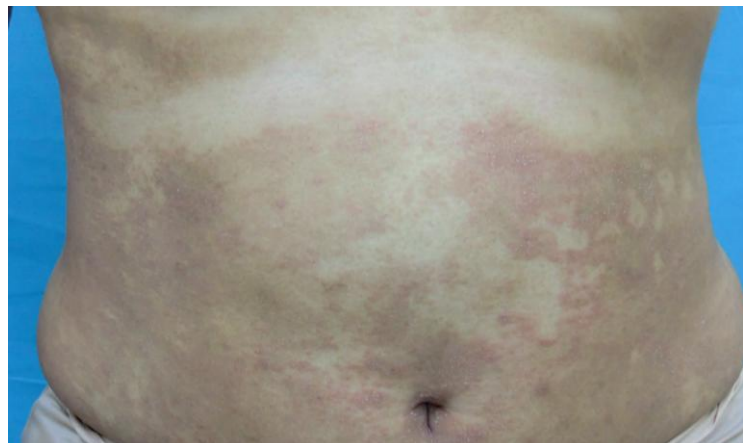
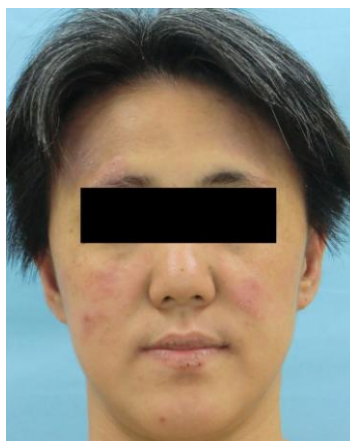
	基準値	2014/10/4	10/10	10/29	11/29	12/27	2015/1/31	2015/2/9
TARC	450 以下	12980	19841	*	7121	10982	1059	695
LDH	120～245	389	372	540	386	349	188	166
IgE	170 以下	61	61	61	86	64	31	35
好酸球	7%以下	5%	15.3%	19.0%	15.8%	19.3%	5.5%	3.4%
POEM(自覚症)	最重症者 20～28	28	*	23	19	*	11	2

シクロスポリン プロトピック 最強ステロイド併用でも歯が立たず、現代医療ではコントロールできない最重症のアトピー性皮膚炎を、自然療法 BST のみで完全にコントロールできた。

自然の力をうまく使うと、本当は薬はほとんど必要ないのかもしれない。

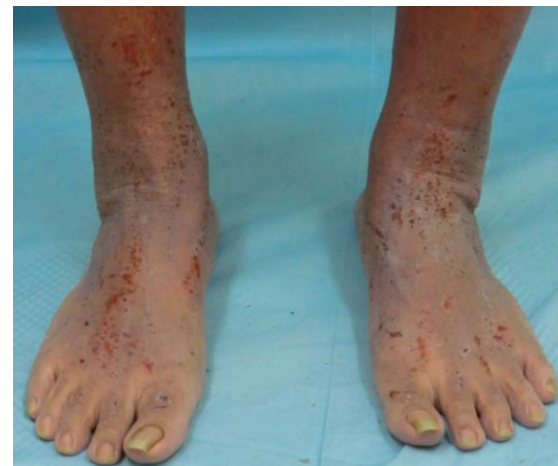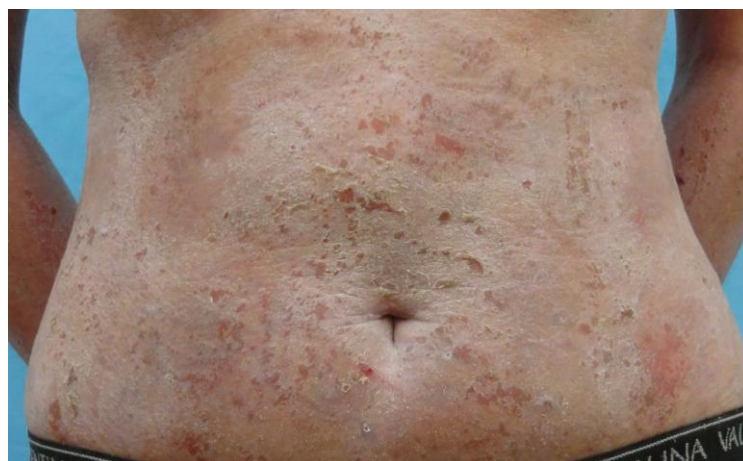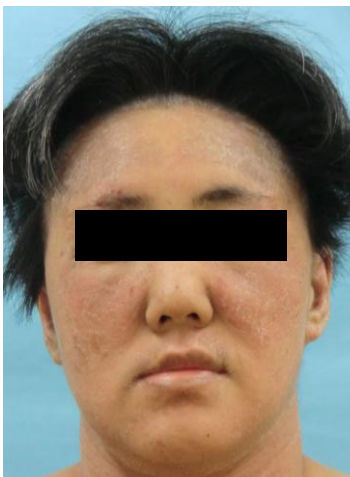2014/9/29

免疫抑制剤服用とステロイド外用の効果が残存している状態



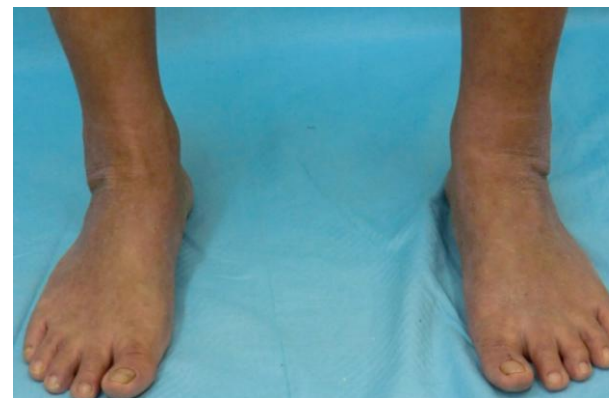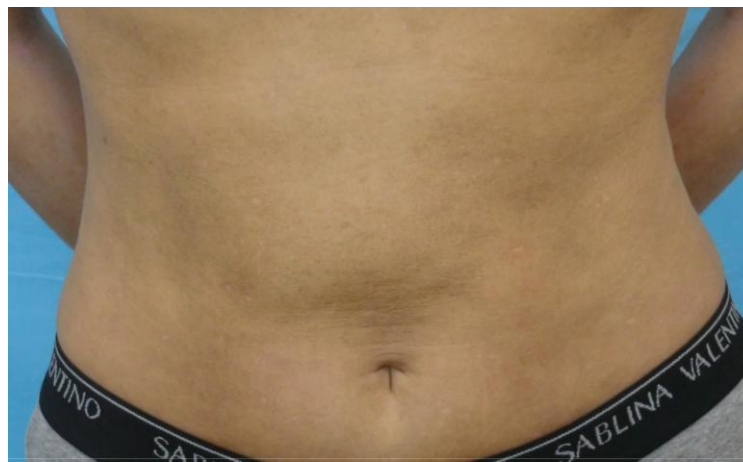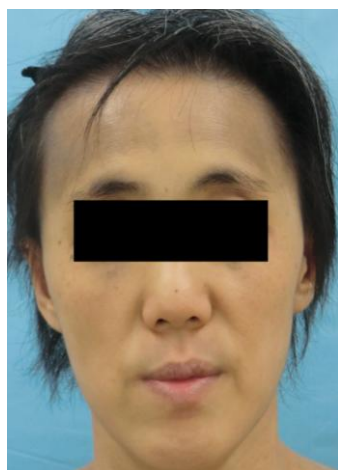
2014/10

リバウンド時



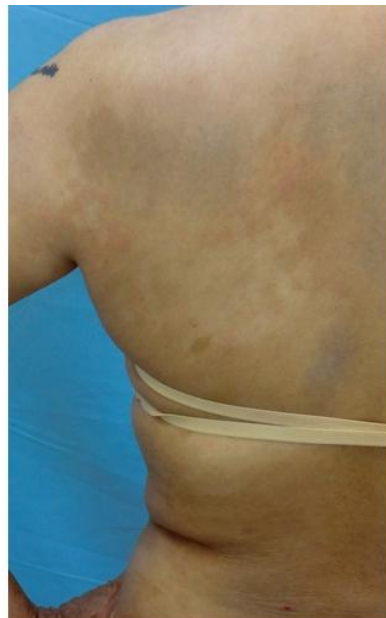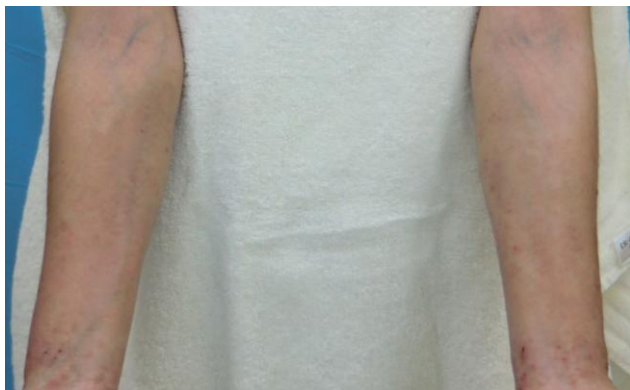2105/2/9

退院時



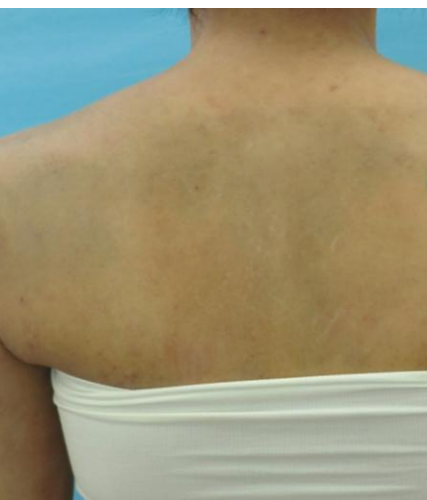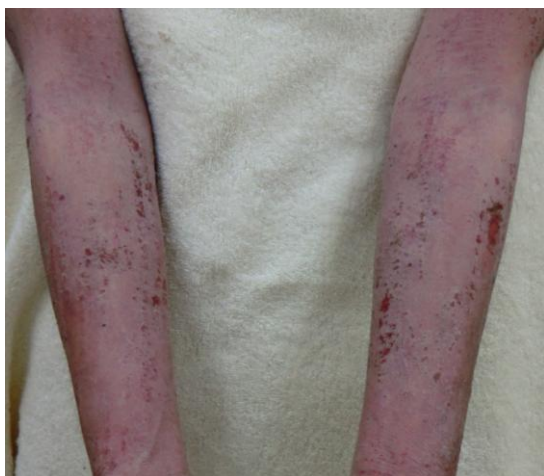2014/9/29

免疫抑制剤  
服用中



2014/10~12

リバウンド時



2105/2/9

退院時

